Aus dem pathologiſchen Inſtitut der Univerſität München.

Chondrodystrophie als Ursache der Phocomelie.

Mit Abbildungen.

Inaugural-Dissertation

zur

Erlangung der Doktorwürde

in der

gesamten Medizin

verfaßt und einer

Hohen medizinischen Fakultät

der

K. B. Ludwig-Maximilians-Universität zu München

vorgelegt von

Rudolf Wiencke

Medizinalpraktikant aus Wiesbaden.

MÜNCHEN 1907.

Verlag von J. F. Lehmann.

Digitized by the Internet Archive
in 2026

https://archive.org/details/IA41548315_0097

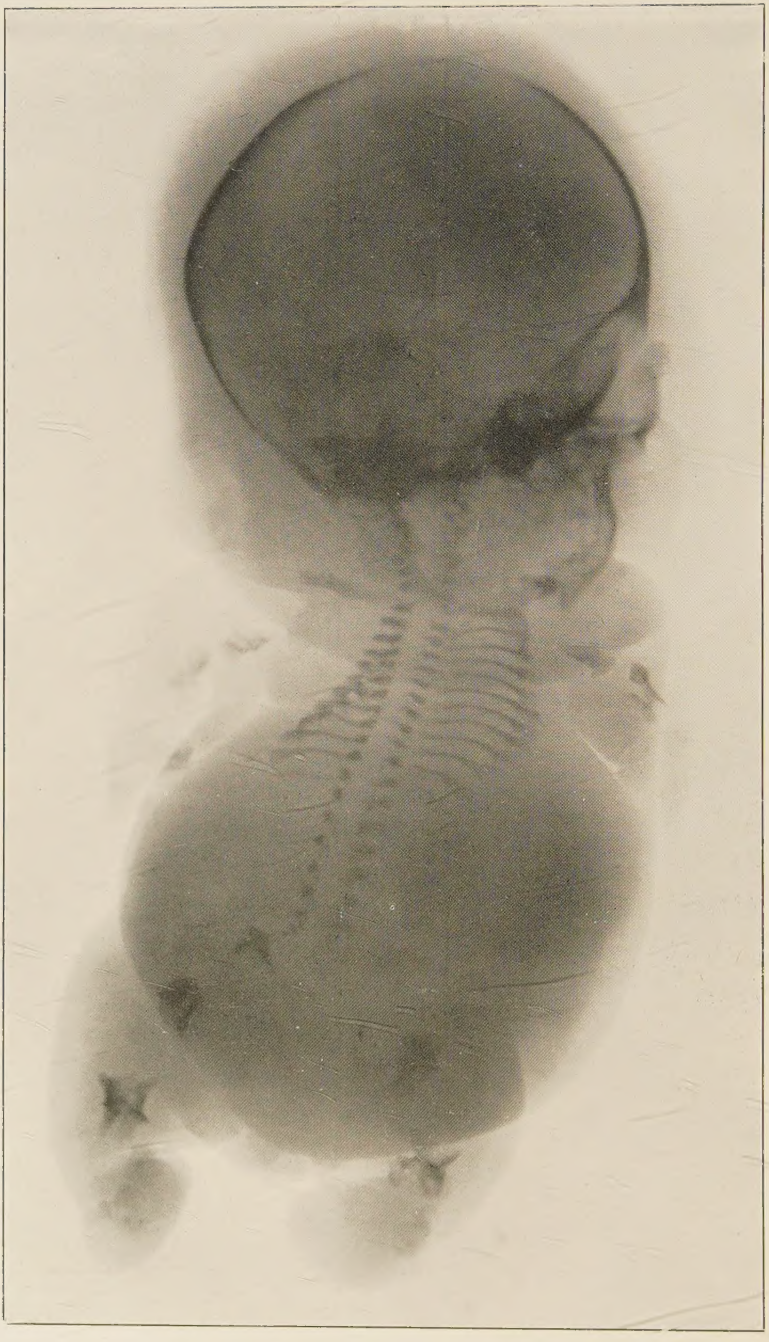

Aus dem pathologiſchen Inſtitut der Univerſität München.

Chondrodystrophie als Ursache der Phocomelie.

Mit Abbildungen.

Inaugural-Dissertation

zur

Erlangung der Doktorwürde

in der

gesamten Medizin

verfaßt und einer

Hohen medizinischen Fakultät

der

K. B. Ludwig-Maximilians-Universität zu München

vorgelegt von

Rudolf Wiencke

Medizinalpraktikant aus Wiesbaden.

MÜNCHEN 1907.
Verlag von J. F. Lehmann.

Gedruckt mit Genehmigung der medizinischen Fakultät der Universität München.

Referent:

Herr Obermedizinalrat Professor v. Bollinger.

Meinen lieben Eltern

gewidmet.

Dem pathologischen Institut in München wurde am 18. August 1906 von Herrn Dr. Welcke, praktischen Arzt in München, ein Fötus[1]) zugesandt, der sich durch ausserordentliche Kürze der Zwischenglieder, der Arme und Beine, bei relativ gut entwickelten Händen und Füssen auszeichnete. Es handelt sich also um eine Phocomelie genannte Missbildung, die zu den im allgemeinen mit Mikromelie bezeichneten Formen gehört. Der Name Phocomelie stammt von Geoffroy St. Hilaire, der für die Missbildung diese Bezeichnung wegen der äusserlichen Aehnlichkeit der Extremitäten mit denen der Robben wählte.

Anamnestisch konnte ich über den Fall durch das freundliche Entgegenkommen des Herrn Dr. Welcke folgendes erfahren:

Der Fötus, weiblichen Geschlechts, wurde 14 Tage vor dem nach der letzten Menstruation berechneten Ende der Schwangerschaft geboren. Die Mutter, 27 Jahre alt, Primipara, ist gross und kräftig gebaut, litt früher an einem Spitzenkatarrh; die Menses waren meist unregelmässig, sehr stark. Der Vater hat eine Gonorrhoe durchgemacht, die aber vor der Verheiratung vollkommen ausgeheilt war. Für Rhachitis der Eltern sind keine Anzeichen vorhanden, ebensowenig für Lues. Verwandtschaftliche Beziehungen bestehen nicht.

Die Schwangerschaft verlief ohne Störung. Da die Geburt sich lange hinzog und schliesslich Wehenschwäche eintrat, wurde die Extraktion gemacht, der Kopf mittels des Veit-Smellieschen

[1]) Einlauf-Journal Nr. 408. a. 1906.

Handgriffes entwickelt. Die Frucht kam tot zur Welt, Herztöne wurden schon zu Beginn der Geburt nicht mehr gehört. Die Menge des Fruchtwassers war sehr bedeutend, sie betrug 5—6 l.

Es folge nun zunächst die äussere Beschreibung:

Der Fötus hat bei möglichster Streckung der gekrümmten unteren Extremitäten gemessen eine Länge von 22,5 cm. Die Entfernung vom Scheitel bis zum Perineum beträgt 20 cm. Auffallend ist das Missverhältnis zwischen Kopf und Rumpf, indem der erstere etwa ebenso gross ist wie letzterer. Die Schädelknochen sind sehr hart, der Längsdurchmesser der grossen Fontanelle beträgt 4,5, der Querdurchmesser 3,0 cm. Das nur spärlich entwickelte Kopfhaar hat eine Länge von 1,5 cm.

Das Gesicht zeigt einen kretinartigen Ausdruck, der in erster Linie durch die eigentümliche Form der Nase verursacht wird. Diese tritt nur sehr wenig hervor, in der Gegend der Nasenwurzel gar nicht, und ist stark verbreitert (Länge 1,4 cm, Entfernung der äussersten Punkte der Nasenflügel 1,6 cm). Beim Betrachten im Profil sieht man, dass die Gegend etwas unterhalb der Glabella und die vorspringende Oberlippe die Nase überragen, was besonders deutlich wird, wenn man die beiden genannten Punkte durch Anlegen eines Lineals miteinander verbindet. Dabei bemerkt man auch, dass der prominenteste Punkt der Nase nicht der Spitze entspricht, sondern in der Mitte des Nasenrückens sich befindet. Die Nasenlöcher sind klein, die Nasenflügel scharf durch Furchen abgesetzt. Die stark verdickten Lider bedecken die Augen vollständig. Die Entfernung zwischen den inneren Augenwinkeln misst 1,9 cm. Zwischen den etwas gewulsteten Lippen drängt sich die Spitze der Zunge vor. Die Weichteile der Backen-

gegend sind stark entwickelt. An den Ohren findet sich nichts Abnormes, nur ist der Tragus beiderseits tief nach dem äusseren Gehörgang zu eingezogen.

Die Kopfdurchmesser betragen: kleiner querer 8 cm, kleiner schräger 8,5 cm, grosser querer 9 cm, grosser schräger 11,5 cm, gerader 10,5 cm, senkrechter 9 cm.

Von den Umfängen messen: die Peripheria fronto-occipitalis 32 cm, die Peripheria mento-occipitalis 35 cm, die Peripheria suboccipito-bregm. 31,5 cm.

Der ausserordentlich kurze Hals hat einen Umfang von 23 cm. Das subcutane Fett des Nackens stark entwickelt. Das Kinn liegt der Brust fest an.

Bei der Betrachtung des Rumpfes bemerkt man, dass der stark aufgetriebene Bauch den grössten Raum einnimmt, so dass der Brustteil beträchtlich verkürzt erscheint. Die später zu erwähnende rosenkranzähnliche Auftreibung der Rippen an der Knorpel-Knochengrenze wegen der mächtigen Entwicklung des subcutanen Fettgewebes nicht durchzufühlen. Brustwarzen eingezogen. Auf der Höhe der Schultern und am Rücken findet sich noch Lanugo. Die Entfernung vom Scheitel bis zum Nabel beträgt 16,5 cm, von hier bis zur Sohle 6 cm. Brustumfang in der Höhe der Warzen gemessen 25 cm, an der unteren Thorax-Apertur 27 cm. Bauchumfang in Nabelhöhe 28 cm. Beckenumfang in der Höhe der Spinae iliacae ant. sup. 24,5 cm.

Die oberen Extremitäten sind ausserordentlich kurz und dabei sehr dick. Sie liegen der Thoraxwand dicht an, reichen etwa bis zur unteren Apertur. Die Haut ist glatt, Ellbogengelenk nicht angedeutet, dagegen ist die Hand gegen den Arm durch eine dem Handgelenk entsprechende Furche deutlich abgesetzt. Die Hände sind breit, die Finger stehen gespreizt, sind ziemlich dick. Die Nägel erreichen fast die Fingerspitzen. Die Länge

der rechten oberen Extremität von der Achselhöhle bis zur Spitze des Mittelfingers gemessen beträgt 2,8 cm, die Länge des Arms (bis zu der Hautfurche über dem Handgelenk) 1,2 cm, der grösste Umfang 9 cm. Die linke obere Extremität ist um 4 mm länger, der grösste Umfang misst 8,5 cm; die Hände sind gleich gross.

Die ebenfalls sehr kurzen unteren Extremitäten beginnen, durch die tiefe Inguinalfurche scharf vom Rumpfe geschieden, sehr breit, verjüngen sich dann aber sehr schnell, wobei sie im Bogen nach innen und vorn verlaufen, und zwar ist diese Krümmung rechts stärker ausgesprochen als links. Die Haut zeigt an der Innenseite einige Falten, dem Fussgelenk entsprechend findet sich eine zirkuläre Furche. Den kurzen, plumpen Zehen liegen nicht in einer Reihe, sondern beiderseits ist die dritte Zehe plantarwärts herausgedrängt, so dass sich zweite und vierte Zehe berühren. Die Nägel sind unvollkommen entwickelt. Die Länge der rechten unteren Extremität an der Innenseite gemessen beträgt 2 cm, die der linken 2,8 cm. Der grösste Umfang rechts 10, links 11 cm.

An allen vier Extremitäten liess sich durch die Palpation nur konstatieren, dass eine feste Achse vorhanden war. Genaueres aber war wegen der Dicke und Derbheit der Weichteile nicht durchzufühlen.

Zur Orientierung über das Skelett des Fötus, speziell über das Verhalten der Rippen und der Extremitätenknochen, wurde eine Röntgen-Aufnahme[1]) gemacht, die ich der Liebenswürdigkeit des Herrn Professor Rieder verdanke.

Auf dem Röntgenbild lässt sich folgendes erkennen:

Auf beiden Seiten sind die knöchernen Rippen[2]) leicht abzuzählen; alle verbreitern sich nach

[1]) Abstand des Fokus von der Platte 40 cm; Expositionszeit 40 Sekunden. Rückenlage; also ist auf dem Bild die Dorsalseite dem Beschauer zugewandt.

[2]) Die auf dem Bilde vorhandene stärkere Krümmung der Rippen

dem vorderen Ende zu beträchtlich und endigen in einer ausgehöhlten, unregelmässig begrenzten Anschwellung, die an der Innenseite stärker ausgeprägt zu sein scheint. Auf der linken Seite tritt die Clavicula, die bekanntlich am frühesten verknöchert, sehr deutlich hervor, unter ihrem acromialen Ende bemerkt man die mit unscharfen Rändern versehene Scapula. Rechts treten die Knochen des Schultergürtels durch das teilweise Zusammenfallen mit den davor gelegenen Gesichtsknochen und den vorderen Enden der oberen Rippen nicht so klar zu Tage. Die Clavicula erscheint acromial mehr gekrümmt, teilweise stark verknöchert. Nach abwärts und aussen folgt nun auf jeder Seite ein verschieden stark schattiertes, zum Teil unscharf begrenztes Gebilde von solch unregelmässiger Form, dass man nur aus der Lage schliessen kann, dass es sich hier um die Humerus-Diaphyse handelt. Von den daran sich reihenden Unterarmknochen zeigt auf der rechten Seite die nach aussen gelegene Ulna-Diaphyse ein schlankes Mittelstück, das nach der proximalen Epiphyse zu sich verbreiternd in eine — wie aus der Schattierung zu erkennen ist — ausgehöhlte Anschwellung übergeht, während es distalwärts in zwei Schenkel ausläuft. Ein in der Achse des Knochens gelegener hellerer Streifen zeigt an, dass hier weniger dichtes Knochengewebe vorhanden ist. Die daneben gelegene Radius-Diaphyse lässt ebenfalls, wenn auch weniger deutlich, ein Mittelstück und zwei nach den Epiphysen zu sehende kolbige Enden erkennen. Auf der linken Seite sieht man die Diaphysen der Unterarmknochen gekreuzt, und zwar liegen das distale Ende der im grossen und ganzen ähnlich wie rechts, nur etwas plumper gestalteten Ulna-Diaphyse und das Mittelstück des Radius übereinander. Jn den Händen sind einige Metacarpalia und Phalangen sichtbar.

---

auf der linken Seite besteht in Wirklichkeit nicht; sie rührt davon her, dass der Fötus mit etwas nach rechts gedrehtem Körper auf der Platte lag.

In der Achse der bogenförmig verlaufenden unteren Extremitäten gelegen finden sich jederseits drei Gebilde von höchst unregelmässiger, zackiger Form, so dass auch hier wieder nur aus der Lage geschlossen werden kann, welchen Knochen sie entsprechen. Die obere Verknöcherung muss dem Becken angehören; die mittlere ist als Femur-Diaphyse anzusprechen, so wenig Aehnlichkeit auch mit einer Diaphyse der Gestalt nach besteht. Von einem Knochenkern in der distalen Epiphyse, der normalerweise in der 36.—37. Woche erscheint, ist nichts zu sehen. Bei genauerem Betrachten erkennt man, dass an dem untersten, auf den ersten Blick eine Verknöcherung darstellenden Gebilde sich zwei Knochen unterscheiden lassen, deren verbreiterte Enden sich teilweise decken; wir haben hier die Diaphysen der Tibia und Fibula vor uns. Rechts sind diese Verhältnisse weniger deutlich als links. Vom Calcaneus und Talus, die normalerweise im 6. und 7. Monat zu ossifizieren beginnen, ist nichts sichtbar, Metatarsalia sind ebenfalls nicht zu sehen, dagegen lassen sich einige Phalangen erkennen.

An der Wirbelsäule ist die Verknöcherung erst bis zum zweiten Sacralwirbel vorgeschritten; normaliter sind um diese Zeit die Hauptteile des Kreuzbeins ossifiziert, so dass dessen typiche Form schon deutlich zu Tage tritt.

Das Röntgenbild gibt uns also wichtige Aufschlüsse. Es zeigt uns, dass die Knochenbildung eine bedeutende Störung erlitten hat, dass sie mangelhaft und höchst unregelmässig vor sich gegangen ist; besonders hochgradig findet sich diese Störung im Bereich der Extremitäten.

Es wurde sodann die Sektion der Brust- und Bauchhöhle vorgenommen, die folgendes ergab:

Beim Einschneiden bemerkt man, dass das subcutane Fettgewebe besonders stark in der Unterbauchgegend entwickelt ist. Nach dem Ablösen

der Weichteile vom Sternum und von den Rippenknorpeln fühlt und sieht man die bedeutenden, schon durch das Röntgenbild erwiesenen Verdikkungen an der Knorpel-Knochengrenze. Von den Abdominalorganen nimmt die Leber den grössten Raum in der Bauchhöhle ein. Nach aussen von ihrem linken Lappen tritt der Magen in einer sichelförmigen Fläche zu Tage. Unter dem Leberrand kommt in der Medianlinie das Colon transversum hervor, verläuft dann leicht ansteigend nach oben und aussen, wo es unter den Dünndarmschlingen verschwindet. Nach Zurückdrängen derselben nach links und oben sieht man das Coecum vor dem unteren Teile der rechten Niere liegen. Der leicht gewundene, nach oben und vorn geschlagene Processus vermiformis hat eine Länge von 2 cm, zeigt ein kleines Mesenteriolum. Das Colon ascendens verläuft erst ein wenig lateralwärts, macht dann eine S-förmige Krümmung und geht sodann in das Colon transversum über. Gleich nach der Flexura coli sinistra bildet das absteigende Colon eine gerade nach vorn gerichtete Schlinge, zieht dann ohne Windung nach abwärts, um sich darauf in das S romanum fortzusetzen, dessen Krümmungen sehr stark ausgeprägt sind. Hinter der verdickten Symphyse sieht man die kontrahierte Harnblase; der dahinter gelegene Uterus ist sehr klein. Die Tuben und Ovarien beiderseits von gewöhnlicher Form und in gehöriger Lage.

Nach Herausnahme des weichen Sternum mit den angrenzenden Rippenknorpeln erscheint der Herzbeutel und die darüber gelegene Thymusdrüse. Die Lungen liegen im hinteren Teile des Thorax.

Das Herz hat eine Länge (von der Basis nach der Spitze gemessen) von 2,1 cm, die Breite an der Basis beträgt 2,0 cm, die Dicke 1,8 cm, zeigt keine Besonderheiten. Von den Lungen ist die rechte 2,7 cm lang, 1,0 cm dick, die linke 3,0 cm lang, 0,8 cm dick; beide sind vollkommen atelektatisch. Die Thymus ist zweilappig, 1,8 cm dick; die Länge des rechten Lappens beträgt 2,0 cm, die

des linken 1,7 cm. An der Innenseite des Thorax treten die erwähnten Verdickungen der Rippen besonders deutlich hervor. Sie sind hier stärker ausgeprägt als an der Aussenseite, was am besten durch das Gefühl zu konstatieren ist. In ihrer Gesamtheit beschreiben sie einen mit der Konkavität nach der Wirbelsäule gerichteten Bogen. Auf dem Längsschnitt sieht man, dass an der Stelle der Verdickung der Knochen den Knorpel becherartig umfasst. Das Zwerchfell zeigt keine Defekte.

Die Thyreoidea ist etwas vergrössert, und zwar sind an dieser Vergrösserung hauptsächlich die beiden Lappen beteiligt.

Die Leber hat eine Höhe von 4,6 cm, eine Breite von 7,3 cm und eine Dicke von 3,5 cm. Am rechten Lappen befindet sich vorne-seitlich unter der Kapsel eine Hämorrhagie von der Grösse und Form einer flachen Mandel. Die Schnittfläche zeigt nichts Besonderes. Die Milz zerfällt durch eine quer verlaufende, ziemlich tiefe Furche in einen kleinen oberen und grösseren unteren Abschnitt. Grössenverhältnisse: 2,8:1,4:1,0 cm. Die Nebennieren sind von gewöhnlicher Form, lassen auf der Schnittfläche deutlich Rinde und Mark unterscheiden. Die von der mässig entwickelten Fettkapsel und leicht abziehbaren fibrösen Kapsel umhüllten Nieren zeigen die fötale Lappung. Rinde und Mark gut unterscheidbar; Rindenbreite 2 mm. Länge der rechten Niere 2,2 cm, der linken 2,6 cm; Dicke der rechten 1,4, der linken 1,6 cm. Das 3,2 cm lange Pankreas, Magen und Dünndarm bieten nichts Besonderes. Dickdarm prall mit Mekonium gefüllt.

Von der geringen Vergrösserung der Thyreoidea und dem stark gewundenen Verlauf des Dickdarms abgesehen findet sich also an den inneren Organen nichts Besonderes; die Hämorrhagie unter der Leberkapsel ist wohl zweifellos bei der Geburt entstanden.

Zur genaueren Untersuchung wurden nun auf der linken Seite aus dem Arm und aus der unteren Extremität die Knochen im Zusammenhang herausgenommen. Schon bei der Beschreibung des Skiagramms wurde die starke Verbreiterung der nach den Epiphysen gelegenen Abschnitte der Diaphysen hervorgehoben, sofern die Verknöcherungen überhaupt die Form einer solchen boten. Am deutlichsten zeigte sich diese Gestaltung an der rechten Ulna. Dieses Verhalten liess eine bedeutende Ausdehnung der Epiphysen vermuten, eine Erwartung, die sich bei der Präparation vollauf bestätigt fand.

Betrachten wir zunächst das Armskelett. Die Länge desselben, vom Scheitel des Humeruskopfes bis zum unteren Ende des Radius gemessen, beträgt 3,5 cm. Davon nimmt der im Verhältnis zu den übrigen Teilen des Skeletts enorme Humeruskopf über ein Drittel ein; sein Breitendurchmesser beträgt 1,6 cm. Er ist ebenso wie die übrigen Knorpel des Skeletts von blassblauer Farbe und hat die Konsistenz wie harter Gummi. An ihn schliesst sich, bogenförmig begrenzt, in ganz geringerer Ausdehnung Knochen an, die Humerus-„Diaphyse". Die untere Epiphyse des Humerus ist nur wenig aufgetrieben. Die Unterarmknochen legen sich an sie in der Weise an, dass der Arm im Ellbogengelenk leicht gebeugt erscheint; eine Bewegung in diesem ist jedoch nicht auszuführen. Aeusserlich bestand, wie oben erwähnt, von einem Gelenk nicht die geringste Andeutung. Der Radius zeigt eine leicht gekrümmte Diaphyse und mächtig angeschwollene, kugelförmige Epiphysen. Die Ulna-Diaphyse ist ganz gerade, die Enden sind mässig stark verdickt. An den Epiphysen der genannten Knochen besteht keine Andeutung der normalen Gestaltung.

Sehen wir schon am Armskelett, dass die Diaphyse gegenüber den Epiphysen gänzlich zurücktritt, so ist dies in noch höherem Masse an dem Skelett der unteren Extremität der Fall. Die Länge

derselben beträgt 4,1 cm. Das Femur besteht eigentlich nur aus Caput und den enorm ausgedehnten Condylen, der dazwischen gelegene Knochen tritt ganz in den Hintergrund. Der Breitendurchmesser der Condylen beträgt 1,9 cm, nur 2 mm weniger als die Länge des ganzen Femur. Die Patella ist nur ganz rudimentär in Form eines ca. 1 mm hohen und breiten Knorpelstückchens vorhanden. Die sehr stark verdickten Epiphysen der Tibia treten an der fibularen Seite miteinander in Berührung. Die bedeutend kürzere Fibula zeigt im Vergleich zur Tibia nur geringe Auftreibungen.

Auf dem Durchschnitt sieht man, dass der Knochen von spongiöser Beschaffenheit ist; die einzelnen Bälkchen sind von sehr zartem Gefüge. Die Grenzen gegenüber dem Knorpel sind unregelmässig. Der Knorpel zeigt sich von zahlreichen feinen Streifen durchsetzt, die zum Teil in radiär auf den Knochen gerichteter Anordnung vorhanden sind. Stellenweise macht es den Eindruck als habe der Knorpel die Diaphyse seitlich umwuchert, so an der unteren Epiphyse des Femur, an der Tibia, am Humeruskopf.

Mikroskopische Untersuchung. Betrachten wir an dem Frontalschnitt durch das Beinskelett zunächst die untere Epiphyse des Femur und ihren Uebergang in die Diaphyse. Die im Knorpel vorhandenen Streifen erweisen sich als Gefässe, die von einer mehr oder minder dichten Lage von Bindegewebe umgeben sind. Sie sind teils quer, teils längs getroffen, und sind nach der Diaphyse zu reichlicher vorhanden. Die dicht gedrängt liegenden Knorpelzellen zeigen verschiedene Gestalt; es finden sich spindelige, ovale und rundliche Formen, stellenweise liegen zwei und mehr in einer Kapsel zusammen. Nach der Verkalkungszone zu werden die Zellen grösser. Entlang dem Perichondrium zeigen die Zellen an einzelnen Stellen eine reihenförmige Anordnung, in der Mitte des Knorpels liegen sie ganz regellos und wirr durcheinander. Von der normalerweise vorhan-

denen, für das Längenwachstum des Knochens so wichtigen Reihenbildung über der Verkalkungszone besteht keine Andeutung. Die Knorpelgrundsubstanz ist grösstenteils hyalin, stellenweise jedoch von faserigem Bindegewebe durchzogen. Dieses findet sich besonders an dem nach der Gelenkfläche zu liegenden Teil der Epiphyse. Man sieht hier das Bindegewebe vom Perichondrium in den Knorpel eindringen. An einzelnen Partien ist es netzförmig um die Knorpelzellen angeordnet. Seitlich ist der Knorpel um die Diaphyse herumgewuchert, liegt hier also nach aussen vom Periost. Von diesem schiebt sich zwischen Epiphyse und Diaphyse ein Bindegewebsstreifen ein, von dem einzelne Züge in den Knorpel ausstrahlen. Die dem Bindegewebsstreifen anlagernden Knorpelzellen sind zum grossen Teil in zu dem Streifen parallel verlaufenden Reihen angeordnet. Nach der Diaphyse zu gehen die Fasern stellenweise deutlich in osteoides Gewebe über. Die Verkalkungszone ist sehr unregelmässig. Die in sie eindringenden Markräume sind von verschiedener Form und Grösse. Das Mark ist ausserordentlich zellreich, von Blutgefässen durchsetzt. Gegenüber dem Mark treten die Knochenbälkchen sehr in den Hintergrund. Nach der Mitte der Diaphyse zu werden sie reichlicher. Neben reichlich vorhandener osteoider Substanz finden sich auch Reste verkalkten Knorpels, letztere zentral in den Bälkchen gelegen. Die Knochenbälkchen sind von sehr verschiedener Anordnung, Dicke und Gestalt, mit Osteoblasten besetzt, stellenweise aber auch wie angenagt aussehend; hier finden offenbar Resorptionsvorgänge statt.

An der oberen Epiphysengrenze zeigen sich die gleichen Verhältnisse wie an der unteren. Die Dia-Epiphysengrenzen der Tibia sind ausserordentlich unregelmässig gestaltet, starke Bindegewebszüge strahlen vom Periost in den Knorpel aus. Die Diaphyse ist vom Knorpel fast ganz umwuchert.

Auch auf dem Sagittalschnitt durch das Arm-

skelett finden sich ganz ähnliche Bilder. Die starke Vascularisation des Knorpels, die dicht gedrängten, regellos gelagerten Knorpelzellen, die Bindegewebsentwicklung zwischen Epi- und Diaphyse.

Was nun die Deutung dieses Befundes anlangt, so handelt es sich hier zweifellos um sogenannte fötale Rhachitis oder Chondrodystrophia foetalis. Dafür spricht in erster Linie der Mangel der Knorpelzellreihen, ferner der sich zwischen Epiphyse und Diaphyse einschiebende Periostfortsatz. In der Beifügung „sogenannt" liegt schon, dass der Prozess mit der echten Rhachitis nichts zu tun hat. Während man früher auf Grund der äusseren Aehnlichkeit das Vorkommen der Rhachitis auch beim Fötus annahm und behauptete, dass sie sich von der extrauterinen in nichts unterschied, erwiesen Heinrich Müller, Eberth, Neumann, Kirchberg-Marchand und besonders Kaufmann durch ihre mikroskopischen Untersuchungen, dass beide Prozesse streng voneinander zu trennen sind. Man suchte daher den unrichtigen und nur zur Verwechslung führenden Namen „fötale Rhachitis" durch einen besseren zu ersetzen. Von den vielen vorgeschlagenen Bezeichnungen (Chondritis foetalis, Mikromelia chondromalacica oder pseudorhachitica, kretinoide Dysplasie, Pseudorhachitismus usw.) hat der Name Kaufmanns „Chondrodystrophia foetalis", da er das Wesentliche des pathologischen Prozesses am besten zum Ausdruck bringt, am meisten Anklang gefunden und ist jetzt allgemein akzeptiert worden. Während die früheren Autoren ihre Untersuchungen nur an einzelnen Fällen anstellen konnten, stand Kaufmann ein grosses Material — dreizehn Fälle — zur Verfügung. Das allen Fällen hinsichtlich des mikroskopischen Bildes Gemeinsame ist etwa folgendes:

Der Epiphysenknorpel ist sehr gefässreich, die Knorpelsubstanz von ziemlich harter bis zu gallertig weicher Konsistenz, die Zellen von spindel-

förmiger und runder Gestalt, das Knorpelwachstum allseitig ausgedehnt infolge Vermehrung der Zellen und der Interzellularsubstanz. Letztere ist teils hyalin, teils streifig. Die bei normaler Ossifikation vorhandene Reihenstellung der Knorpelzellen gegen den Verknöcherungsrand fehlt entweder gänzlich oder ist nur angedeutet. Die Verkalkungszone ist durch eine mehr oder minder unregelmässige, zackige Linie gebildet, die häufig in einem gegen die Epiphyse konkaven Bogen verläuft. Das Eindringen der Marksprossen, die Eröffnung der Knorpelhöhlen findet sehr unregelmässig statt, die Verknöcherung erfolgt mangelhaft. Häufig sind Knorpelreste in der Mitte der Knochenbälkchen zu sehen. In den meisten Fällen dringt ein vom Periost ausgehender Bindegewebsstreifen mehr oder minder tief zwischen Epi- und Diaphyse ein. Die periostale Knochenbildung ist normal oder nur wenig gestört.

Kaufmann teilt seine Fälle in verschiedene Gruppen ein. Bei den Früchten der ersten Gruppe (5 Fälle) ist die Körperlänge bedeutend hinter der Norm zurückgeblieben, der Kopf unverhältnismässig gross, der Leib dick und kurz, die sehr kurzen Extremitäten von gewulsteten, dicken Weichteilen umgeben. Der Thorax ist in seiner unteren Apertur weit, im übrigen eng; am Uebergang von den knöchernen in die knorpeligen Rippen sind dem rhachitischen Rosenkranz ähnliche Verdickungen vorhanden. Die knorpeligen Teile des Skeletts sind von guter Konsistenz. Die Nasenwurzel ist tief eingezogen. Die Lider sind gewulstet, die Wangen sehr dick, der Mund von wulstigen Lippen umrahmt. Die drei Fälle der zweiten Gruppe sehen äusserlich denen der ersten Gruppe sehr ähnlich, nur ist in der Gesichtsbildung ein deutlicher Unterschied: die Nasengegend als Ganzes tritt nicht hervor, die Nase ist abgeplattet. Die knorpeligen Teile des Skeletts sind von auffallend weicher Beschaffenheit. Die anderen Fälle, teilweise durch einige Besonderheiten ausgezeich-

net, bilden Uebergangsformen. Die Diaphysen der Röhrenknochen aller Fälle verhalten sich verschieden in Bezug auf Krümmung, Kürze und Dichte; teils ist Sklerose, teils Osteoporose vorhanden.

Die Unterschiede in der Gesichtsbildung beruhen auf Veränderungen am Schädelgrund und zwar auf Verkürzung des Tribasilare bezw. der davor gelegenen Teile. Das Tribasilare setzt sich zusammen aus der pars basilaris ossis occipitis und den beiden Keilbeinen, Os basilare medium und anticum. Zwischen den letzteren liegt die Synchondrosis intersphenoidalis, die zur Zeit der Geburt teilweise ossifiziert ist. Die spheno-occipitale Synchondrose verknöchert erst gegen das 18. bis 20. Lebensjahr.

Tritt nun am Tribasilare eine prämature Synostose ein, kommt es also zur Verkürzung dieses Knochens, so ist Tiefstand der Nasenwurzel die Folge. Die eingezogene Nasenwurzel kann aber auch durch Kürze des Siebbeins hervorgerufen werden, während das Tribasilare normal lang oder nur ganz unbedeutend verkürzt ist. Die Abplattung der ganzen Nase beruht meist auf der gehemmten Entwicklung der vor dem Tribasilare gelegenen Teile. Das Tribasilare selbst ist vorwiegend knorpelig, weich, wenig verknöchert.

Das Gemeinsame und Wesentliche aller Fälle ist nach Kaufmann die Veränderung an den knorpeligen Skeletteilen, der Knorpel wächst nicht mehr im physiologischen Sinn, es besteht ein Zustand von Dystrophie des Knorpels.

Der krankhafte Prozess kann sich in sehr verschiedener Weise äussern. Der Knorpel tritt entweder in einen Zustand der Erweichung (Chondrodystrophia malacica s. Chondromalacia foetalis), oder in einen rein torpiden Zustand von Wachstumsstillstand (Chondrodystrophia hypoplastica), oder es wird dem Knorpel zwar nicht jede Wachstumsregung unmöglich gemacht, er ist aber immerhin unfähig, Reihen zu bilden und somit zum

Längenwachstum des Knochens beizutragen. Derartiger, im physiologischen Sinn untüchtig gewordener Knorpel kann sogar ein aussergewöhnlich lebhaftes allseitiges, aber ungeordnetes Wachstum entfalten — Chondrodystrophia hyperplastica.

Unser Fall zeigt sich bei der enormen Wucherung des Epiphysenknorpels, gegen den die Diaphyse ganz zurücktritt, als zu letzterer Klasse gehörig.

Die hyperplastische Form ist die seltenste. Kaufmann hat unter seinen dreizehn Fällen nur einen derartigen aufzuweisen. Einen weiteren Fall beschreibt Johannessen. Hier handelte es sich um ein Kind, das ein Alter von fast zwei Monaten erreichte. Die Diaphysen waren nicht wesentlich verkürzt, die Epiphysen zeigten sich stark angeschwollen und deform. In dem von Klinger veröffentlichten Fall waren in dem sehr stark gewucherten Knorpel Erweichungsherde vorhanden.

Die Chondrodystrophie kann sich zu sehr verschiedenen Zeiten der fötalen Entwicklung einstellen. Je früher und je intensiver sie auftritt, um so kürzer werden die Knochen bleiben, eine um so bedeutendere Missbildung wird die Folge sein. In unserem Fall hat der Prozess so frühzeitig eingesetzt, dass er zu einer hochgradigen Verunstaltung der Glieder geführt hat, zu einer phocomelischen Verbildung. Die Phocomelie ist hier also durch die chondrodystrophische Wachstumshemmung verursacht. Meist zeigt sich die Chondrodystrophie unter dem Bilde der Mikromelie, die Störung kann aber auch erst so spät auftreten, dass eine auffällige Kürze der Extremitäten bei der Geburt nicht vorhanden ist und nur die eigentümliche Gesichtsbildung auf die Erkrankung hinweist. Ueber die Beziehungen der Chondrodystrophie zu den Missbildungen äussert sich Virchow (Verhandlungen der Berliner Anthropologischen Gesellschaft, Sitzung vom 15. Jan. 1898) folgendermassen:

„Dass es sich in den höheren Graden um wirkliche Monstrositäten handelt, ist augenfällig; aber nicht minder ist es ersichtlich, dass diese Monstrositäten nur die äusserste Ausbildung einer Störung darstellen, welche mit einer blossen Mangelhaftigkeit, einer Hypoplasie der Extremitäten beginnt. Es ist dies der Zustand, den man neuerlich vielfach mit dem Namen der Mikromelie belegt und vorzugsweise der Rhachitis foetalis zugerechnet hat. Aus der grossen Anzahl neuerer Arbeiten, welche diesen Fall behandeln, will ich nur die sehr fleissige und übersichtliche Monographie des Herrn Eduard Kaufmann hervorheben, die gleichfalls zu dem Ergebnis geführt hat, dass hier keine wirkliche Rhachitis, sondern eine besondere Störung, welche der Verfasser Chondrodystrophia foetalis nennt, vorliegt. Aber er sowohl wie fast alle neueren Autoren haben nicht bemerkt, dass diese Dystrophie in einer grösseren Reihe von Fällen unmerklich zu einer ausgemachten Missbildung hinüberführt, als deren prägnanteste Erscheinung eben die Phocomelie zu betrachten ist.“

Es wäre nun aber entschieden zu weit gegangen, wollten wir alle phocomelischen Bildungen als durch Chondrodystrophie bedingt ansehen.

In der Literatur sind ziemlich zahlreiche Fälle von Phocomelie mehr oder minder ausführlich beschrieben worden. Einige Autoren begnügen sich mit der Darstellung des äusseren Habitus, die meisten machen genaue Angaben über das Verhalten des Skeletts der Gliedmassen, mikroskopische Untersuchungen fand ich aber mit einer Ausnahme in keinem der mir zur Verfügung stehenden Fälle ausgeführt. Nur der mikroskopische Befund beweist aber mit Sicherheit das Vorhandensein der Chondrodystrophie, wenn auch häufig allein schon nach dem makroskopischen Verhalten auf diese Erkrankung geschlossen werden darf.

So ist die von Schneider beschriebene Phocomelie höchstwahrscheinlich durch Chondrodystrophie hervorgerufen (worauf schon Schwendener

hinweist); die Abbildung zeigt das charakteristische Aussehen: abgeplattete Nase, dicke Augenlider, wulstige Lippen, im Verhältnis zum Kopf zu kurzer Rumpf, aufgetriebener Leib usw. In der Beschreibung heisst es: „Die einzelnen Knochen (der oberen Extremität) waren an den Epiphysenenden etwas kolbig aufgetrieben," ferner: „Die Epiphysenenden des Femur waren bedeutend aufgetrieben."

Auch bei dem von Kaul veröffentlichten, durch Hasenscharte und Wolfsrachen komplizierten Fall von Phocomelie scheint die Knorpelerkrankung die Veranlassung für die Missbildung gewesen zu sein. Die distalen Epiphysen der Humeri waren stark verbreitert, ebenso die der Femora.

Dieser Autor teilt einen von Flachsland beobachteten Fall mit, bei dem die unteren Enden des Humerus und Femur „breiweich" waren; der Gedanke an Chondrodystrophia malacica liegt hier sehr nahe. Vorderarm und Unterschenkel fehlten. Interessant ist der Fall besonders deshalb, weil dieselbe Mutter schon zwei Kinder geboren hatte, die ebenfalls mit Phocomelie behaftet waren.

Dagegen war in einem von Schwendener beschriebenen Fall, der sich noch durch andere Missbildungen auszeichnete, die Phocomelie nicht auf Chondrodystrophie zurückzuführen, wie die mikroskopische Untersuchung der Knochen ergab. Es zeigten sich überall normale Verhältnisse, schöne Reihenbildung, regelrechte Verknöcherung usw.

In anderen Fällen fanden sich zum Teil hochgradige Defekte der Extremitätenknochen. Duméril berichtet von einem Venetianer, der an allen vier Extremitäten die ausgesprochenste Phocomelie zeigte, trotzdem sich aber nicht nur aufrecht halten, sondern sogar gehen konnte. Er erreichte ein Alter von 62 Jahren. Bei der Sektion fand sich folgendes: Schlüsselbein und Schulterblatt waren gut entwickelt. An der Stelle der Gelenkhöhle sass ein rundlicher, rudimentärer Kopf; Humerus, Radius und Ulna fehlten. Die Hand

artikulierte vermittelst eines Handwurzelknochens mit dem kleinen am Schulterblatt befindlichen Kopf. Das Femur bestand nur aus Kopf, Trochanteren und Condylen, der Unterschenkel nur aus einer kurzen gekrümmten Tibia, die mit dem Fusse, nicht aber mit dem Femur artikulierte, sondern vor diesem zum unteren vorderen Darmbeinstachel ging und sich mit demselben durch eine rundliche überknorpelte Gelenkfläche vereinigte. Bei dem von Schönbrod veröffentlichten Fall fehlten an den unteren Extremitäten rechts Ober- und Unterschenkelknochen gänzlich, links war ein plattes gebogenes Knochenstück vorhanden.

Einen mit Hydrocephalus verbundenen Fall von Phocomelie beschreibt Weinberg. Wie aus der Abbildung ersichtlich, ist der Kopf etwa doppelt so gross als Rumpf und Extremitäten zusammen. Die Nase ist abgeplattet. Ueber die Extremitätenknochen fehlen genauere Angaben. Patellae waren nicht vorhanden.

Ferner berichtet in der Zeitschrift für Geburtshilfe und Gynäkologie Strassmann über eine Phocomelie, bei der ausserdem eine Encephalocele frontalis vorhanden war. Bei der Durchleuchtung ergab sich, dass in den Extremitäten keine Knochen nachweisbar waren. Beim Durchschneiden aber „war an einzelnen Stellen ein deutliches Knirschen wahrnehmbar, so dass hier einzelne kleine Partien verknöchert gewesen sein müssen, die auf dem Röntgenbild nicht zum Vorschein gekommen sind".

Sehr interessant ist das Röntgenbild einer Phocomelie in dem Atlas Joachimthals (Die Missbildungen der unteren Extremitäten). Es handelt sich um einen Mann von 66 Jahren, der aus gesunder Familie stammt. Das Skiagramm ergibt in der linken unteren Extremität das Vorhandensein eines Knochens, der zentralwärts in der Weise des Femur sich mit dem Becken verbindet und, im unteren Drittel stark lateralwärts konvex, mit einer annähernd planen Gelenkfläche mit der Aussenseite des Calcaneus in Verbindung tritt.

Ein Talus fehlt. Rechts scheint jede Verbindung des Fusses mit dem Becken zu fehlen.

Gehen wir nun etwas näher auf die Ursachen ein, die für die Phocomelie angeführt werden.

In früheren Zeiten glaubte man jede Art von Missbildung einfach durch psychische Einflüsse der Schwangeren auf die Frucht erklären zu können. Obwohl diese Anschauung schon gegen Ende des 18. Jahrhunderts Widerspruch erfuhr, und besonders Sömmering sich mit grosser Schärfe gegen diejenigen seiner Zeitgenossen wandte, die sich immer noch mit dem „Versehen" der Schwangeren begnügten, ist sie doch noch bis zur Mitte des vergangenen Jahrhunderts, wenn auch in modifizierter Weise, vertreten worden. So legt Behr bei Beschreibung einer Missgeburt mit fehlenden Unterschenkeln (im Aerztlichen Intelligenz-Blatt vom Jahre 1855) der Angabe der Mutter, die sich an einem Krüppel versehen haben will, grosse Bedeutung bei; er meint, infolge des Schreckens habe sich das Blut nach dem Herzen der Mutter zurückgezogen, und dieser Vorgang habe sich jedesmal bei der Erinnerung daran wiederholt, wodurch die unteren Extremitäten schlecht ernährt wurden und nicht zur Ausbildung gelangen konnten. Licht in das Dunkel, das über der Entstehungsweise der Monstrositäten gebreitet lag, wurde erst durch die Kenntnis der normalen Entwicklungsvorgänge getragen. Man erkannte, dass die Missbildungen nichts anderes sind als Produkte der durch bestimmte Ursachen gestörten Entwicklung. Wir wissen heute, dass sehr verschiedene Ursachen in Frage kommen können, beispielsweise seien hier nur die Verwachsungen des Embryo mit dem Amnion erwähnt, die, störend und hemmend in den Gang der Entwicklung eingreifend, an allen Teilen der Frucht zu Verunstaltungen führen können.

Wenden wir uns spezieller der Phocomelie zu, so lag bei der Tierähnlichkeit dieser Missbildung — der sie ja ihren Namen verdankt — die

Frage sehr nahe, ob man es hier nicht mit Atavismus zu tun habe. Rein auf die äussere Form hin ist diese Frage von einzelnen Autoren bejaht worden. Es liegt auf der Hand, sagt Virchow, dass solche Zustände als Theromorphien anerkannt werden müssen. Man dürfe aber aus diesen tatsächlichen Verhältnissen nicht genetische Schlüsse in Beziehung auf Deszendenz ziehen. Freilich habe es an Schwärmern nicht gefehlt, welche jede Theromorphie auf Atavismus bezogen haben. Virchow erkennt diesen Schluss nicht an, weil es sich nicht jedesmal um typische Verhältnisse handelt, sondern zahlreiche Uebergänge zwischen den Defektzuständen dieser Abteilung bestehen und zwar Uebergänge, welche schliesslich Gesamtformen hervorbringen, für die typische zoologische Vorbilder fehlen. Nach der Auffassung von Gegenbaur (Morpholog. Jahrb. Bd. VI 1880) kann überhaupt bei Missbildungen von einem Rückschlag nicht die Rede sein, insofern als die Missbildung eine Störung der normalen Entwicklung voraussetzt und daher stets pathologisch, unzweckmässig und atypisch ist.

In jenen Fällen, wo die Phocomelie mit Hydrocephalus verbunden war, wurde die Frage aufgeworfen, ob in diesem nicht das ätiologische Moment für die Missbildung zu sehen sei. Entsprechend der Atrophie des Gehirns seien auch im Rückenmark degenerative Prozesse anzunehmen, und das Zugrundegehen der trophischen Zentren bedinge die mangelhafte Entwicklung der Glieder. In Fällen von Perobrachie bei Erwachsenen sind nun Atrophien der entsprechenden vorderen und hinteren Cervicalnervenwurzeln, der Spinalganglien und im Rückenmark gefunden worden (Davida, Edinger). Ob aber hier die Atrophie das Primäre oder Sekundäre ist, muss dahingestellt bleiben, da diese Resultate bei Erwachsenen gewonnen wurden (Erlich). Ferner wird angegeben, dass starker Hydrocephalus auf rein mechanische Weise zur Missbildung der Extremitäten führen könne;

durch die zunehmende Kopfwassersucht werde mit der Zeit auf die übrigen Körperteile ein solcher Druck ausgeübt, dass eine freie Entwicklung der Extremitäten unmöglich sei (Weinberg).

Auch in den gewöhnlichen, nicht mit Hydrocephalus verbundenen Fällen wird die Missbildung der Extremitäten auf mechanische Einwirkung, auf Druck von aussen zurückgeführt; Raumbeschränkung in der Uterushöhle, besonders allgemeine Enge des Amnion wird als ursächliches Moment angeschuldigt.

Zur Beurteilung dieser Theorie muss kurz auf die Entwicklung der Extremitäten eingegangen werden.

In der dritten Woche des Fötallebens erscheinen die Gliedmassen vorn und hinten zur Seite des Rumpfes als kleine flossenartige Auswüchse. In der fünften Woche nimmt die Anlage der Gliedmassen schon eine bestimmtere Gestalt an, es findet eine Gliederung in zwei Stücke statt, von denen das distale zu Hand bezw. Fuss wird. Auch zeigt an der vorderen Extremität bereits die Hand an ihrem vorderen Rand Einkerbungen, die Andeutung der Finger. In der sechsten Woche sondert sich das proximale Stück in Ober- und Unterarm, Ober- und Unterschenkel, so dass jetzt die drei Abschnitte der Gliedmassen vorhanden sind. Diese treten erst nach und nach in das richtige Verhältnis zueinander; noch längere Zeit bleiben Hand und Fuss im Vergleich zum Arm und Bein zu gross.

Ist nun Raumbeschränkung im Uterus vorhanden, findet sich z. B. allgemeine Enge des Amnion, so wird dieses seine Druckwirkung in allererster Linie auf die prominentesten Punkte der Embryonalanlage, auf die hervorsprossenden Extremitäten ausüben müssen, diese also in ihrer Entwicklung hemmen. Die bei engem Amnion vorhandene geringe Fruchtwassermenge kann als Schutz gegen den direkten Druck nicht in Betracht kommen. Je frühzeitiger eine solche Einwirkung erfolgt, je

weniger weit die Differenzierung der Extremitäten vorgeschritten ist, um so deutlicher wird die die Phocomelie charakterisierende Formveränderung zu Tage treten. Die Phocomelie ist also eine durch Druck von aussen verursachte Hemmungsbildung. Ausser Enge des Amnion sollen auch Tumoren des Uterus, Blutergüsse zwischen die Eihäute Raumbeschränkungen bezw. Druckwirkung veranlassen können.

Die Mehrzahl der Autoren ist von der Richtigkeit dieser Theorie überzeugt, nur Schneider sagt am Schlusse seiner Arbeit: „Da wir andere Gründe nicht absolut ausschliessen können, vielleicht nicht einmal alle kennen, so behält freilich die Annahme von dem hemmenden mechanischen Moment etwas Hypothetisches.“ Dass durch Druck von aussen Stellungsanomalien (kongenitale Klumpfüsse!) hervorgerufen werden können, ist wohl zweifellos. Ob aber so hochgradige Veränderungen, wie gänzliches Fehlen der langen Röhrenknochen oder Mangel des Humerus, beider Unterarmknochen, des Radius allein usw. durch mechanische Einwirkung von aussen hinreichend erklärt werden können, bleibt doch die Frage. Ferner müsste es doch durch den dauernden Druck des Amnion auf die Enden der Extremitäten zur Verklebung und Verwachsung kommen, es müssten sich also häufig Missbildungen an Händen und Füssen vorfinden.

Die fötale Rhachitis als Ursache der Phocomelie nimmt Gerl in einem seiner Fälle an. Er stellt aber offenbar noch die fötale der extrauterinen gleich. Schneider glaubt bei seinem Fall fötale Rhachitis negieren zu können. Es wurde schon oben erwähnt, aus welchen Gründen bei diesem Fall Chondrodystrophie als Ursache anzunehmen ist. Dass die rosenkranzartige Auftreibung an den Rippen fehlte, ist kein Gegenbeweis; auch in drei von Kaufmanns Fällen war ein Rosenkranz nicht vorhanden.

In unserem Fall hat die mikroskopische Untersuchung das Vorhandensein von Chondrodystrophie

ergeben und findet darin die Missbildung der Extremitäten, die Phocomelie, ihre Erklärung. Ein direkter Druck von aussen auf die Extremitäten kann nicht eingewirkt haben, denn es war ja Hydramnion vorhanden. Ein eventueller Druck durch das vermehrte Fruchtwasser kann jedenfalls nicht einseitig die Extremitäten treffen, sondern muss auf jeden Punkt der embryonalen Oberfläche gleich stark einwirken, d. h. es lässt sich dadurch wohl eine allgemeine Atrophie, nicht aber eine partielle Verbildung des Embryo erklären.

Die Aetiologie der Phocomelie ist jedenfalls keine einheitliche. Wenn es auch nach dem vorliegenden Fall sicher ist, dass Chondrodystrophie als ursächliches Moment in Betracht kommt, so kann doch ohne Zweifel die gleiche Formveränderung auch durch andere Ursachen hervorgerufen werden, über die wohl Theorien existieren, Sicheres aber noch nicht feststeht.

Nun hat v. Franqué die Chondrodystrophie und die Raumbeschränkung in der Eihöhle durch ein zu enges Amnion zueinander in Beziehung gebracht; er stellt nämlich die Behauptung auf, die Knorpelerkrankung sei durch letztere verursacht, sei also auf mechanische Hemmung zurückzuführen. Das in manchen Fällen vorhandene Hydramnion erklärt er für nachträglich entstanden. Diese Annahme erscheint sehr gezwungen. Die Knorpelerkrankung dürfte sich dann doch nur an den dem Druck ausgesetzten Teilen finden. Wie wären aber danach die Verdickungen an der Knorpel-Knochengrenze der Rippen zu erklären? Ferner lassen sich die hochgradigen Veränderungen an der Epi-Diaphysengrenze, speziell das Einwuchern des Periostfortsatzes, doch unmöglich auf Druck von aussen zurückführen.

Die Aetiologie der Chondrodystrophie ist noch sehr dunkel; man hat Lues der Eltern, ferner Potatorium als Ursachen angegeben, ohne dass dafür Beweise erbracht worden sind. Bemerkenswert ist die Angabe Kaufmanns, dass in einem seiner

Fälle die Frucht im Incest zwischen schwächlichen Geschwistern erzeugt wurde. Im vorliegenden Falle hat die Anamnese nichts ergeben, was als ätiologisches Moment für die Chondrodystrophie zu verwenden wäre.

Zum Schlusse möchte ich mir erlauben, Herrn Professor Dürck für die Ueberweisung dieser Arbeit und die dabei gewährte gütige Unterstützung meinen ergebensten Dank auszusprechen.

Literatur.

Gerl, Ueber Phocomelie. I.-D. München 1879.

Erlich, Untersuchungen über die kongenitalen Defekte und Hemmungsbildungen der Extremitäten. V. A. 1885.

Börner, Anatomische Untersuchung eines Kindes mit Phocomelie. I.-D. Marburg 1887.

Marchand, Missbildungen, in Eulenburgs Real-Encyklopädie der gesamten Heilkunde 1888.

Kirchberg und Marchand, Ueber die sog. fötale Rachitis. Zieglers Beiträge 1889.

Kaufmann, Untersuchungen über die sog. fötale Rachitis (Chondrodystrophia fötalis). Berlin 1892.

Schneider, Ein Fall von Phokomelie. I.-D. Berlin 1892.

Sigfrid Müller, Periostale Aplasie mit Osteopsathyrosis. München 1893.

Klinger, Ueber einen Fall Chondrodystrophia hyperplastica. I.-D. Freiburg 1897.

Johannessen, Chondrodystrophia fötalis hyperplastica. Zieglers Beiträge 1898.

Kaul, Ueber eine besondere Form der Phokomele, verbunden mit Hasenscharte und Wolfsrachen. I.-D. Würzburg 1899.

Schwendener, Untersuchungen über Chondrodystrophia fötalis. I.-D. Basel 1899.

Hertwig, Entwicklungslehre des Menschen und der Wirbeltiere. Jena 1900.

Zeitschrift für Geburtshilfe und Gynäkologie. Stuttgart 1900.

Atlas der normalen und pathologischen Anatomie in typischen Röntgenbildern 1900/02.

I Lambertz, Die Entwicklung des menschlichen Knochengerüstes während des fötalen Lebens.

VIII Joachimsthal, Die angeborenen Verbildungen der unteren Extremitäten

Schönbrod, Ueber einen Fall von Phocomelie. I.-D. Bonn 1901.

Weinberg, Ueber einen Fall von Hydrocephalus congenitus int. mit Phocomelie. I.-D. Bonn 1902.

Erklärung der Abbildungen.

Figur 1: a) Skelett des linken Beins von vorne, } 4/5 der
b) Skelett des linken Arms von aussen, } natürlichen Grösse.

Figur 2: Frontalschnitt durch das Beinskelett, 1½fache Vergrösserung
a) Caput. b) Diaphyse. c) Condylen des Femur. d) Knorpelige Verwachsungsstelle mit dem Becken. e) Gefässe. f) Tibia. g) Fibula.

Figur 3: Sagittalschnitt durch das Armskelett, 1½fache Vergrösserung.
a) Humerus. b) Ulna. c) Radius.

Figur 4: Mikroskopisches Bild der unteren Epi-Diaphysengrenze des Femur.
a) Regellos gelagerte Knorpelzellen. b Von Bindegewebe umgebene Gefässe. c) Zwischen Epi- und Diaphyse einwuchernder Periostfortsatz. d) In den Knorpel ausstrahlendes Bindegewebe. e) Verkalkungszone. f) Osteoide Substanz. g) Knochenbälkchen. h) Mark.

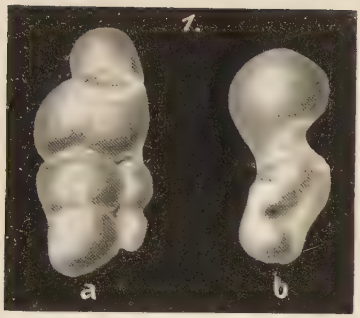
1.
a
b

3.
a
c
b

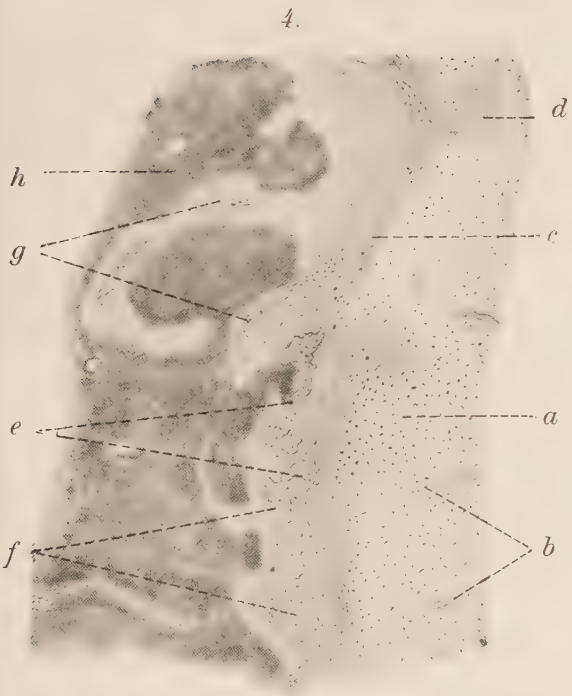
4.
d
h
g
c
e
a
f
b

2.
a
d
b
c
e
f
g

Lebenslauf.

Verfasser dieser Arbeit, Rudolf Franz Wiencke, evangelischer Konfession, wurde als Sohn des Kaufmanns Rudolf Wiencke am 4. November 1882 zu Wiesbaden geboren. Seine wissenschaftliche Vorbildung erhielt er auf dem dortigen Kgl. Gymnasium, das er im Frühjahr 1901 mit dem Zeugnis der Reife verliess. Er bezog darauf die Universität München, wo er Ende des vierten Semesters das Tentamen physicum bestand. Das fünfte Semester blieb er noch in München, ging dann im sechsten nach Würzburg, verbrachte das siebente in Heidelberg und studierte die letzten Semester wieder in München, wo er Juli 1906 das Staatsexamen beendete.